



# 遠絡統合医学

## Dコースセミナー

下位中枢性疾患の理論と臨床

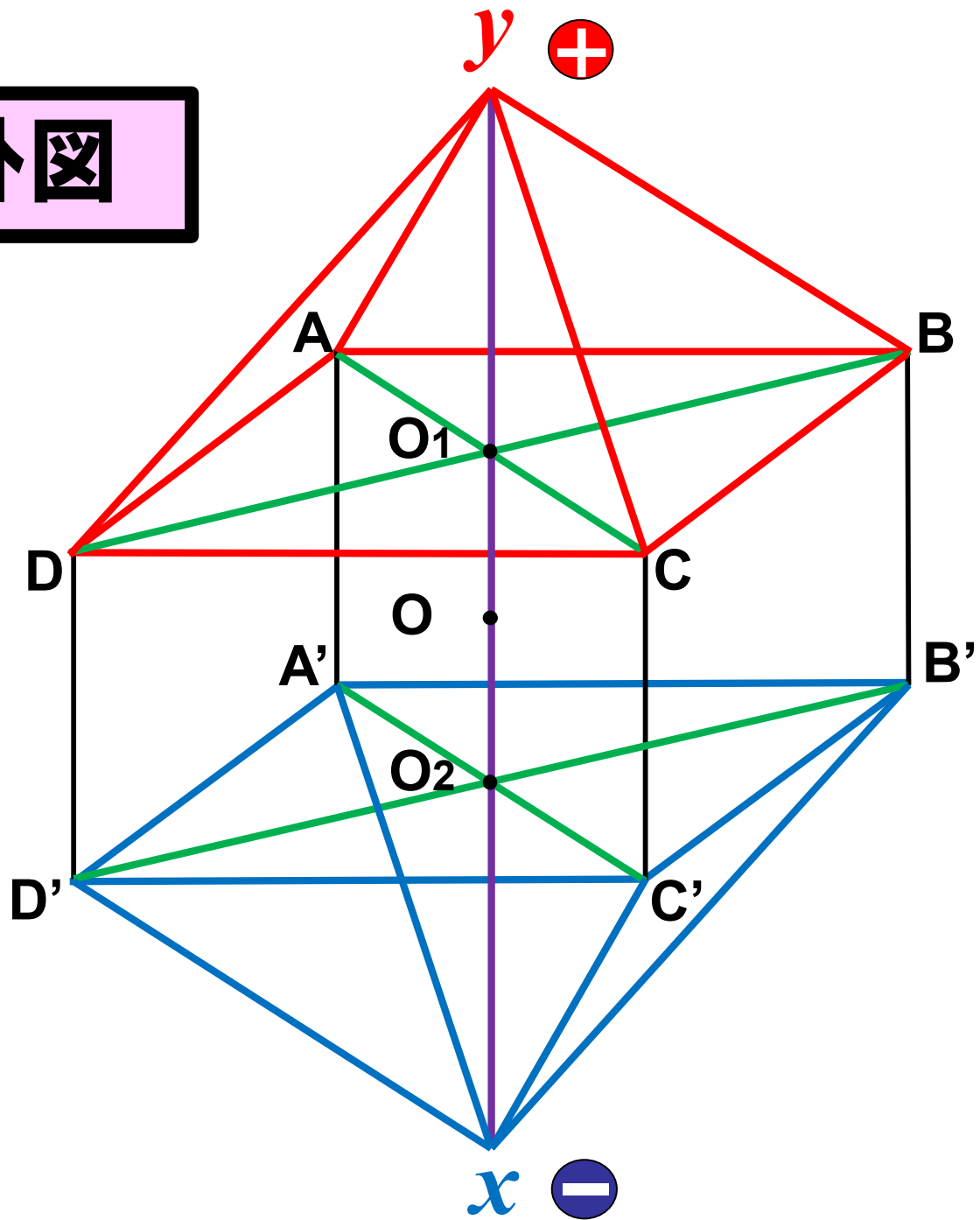
講師：柯尚志医師（遠絡医学創始者）

第3日目（全4日間）

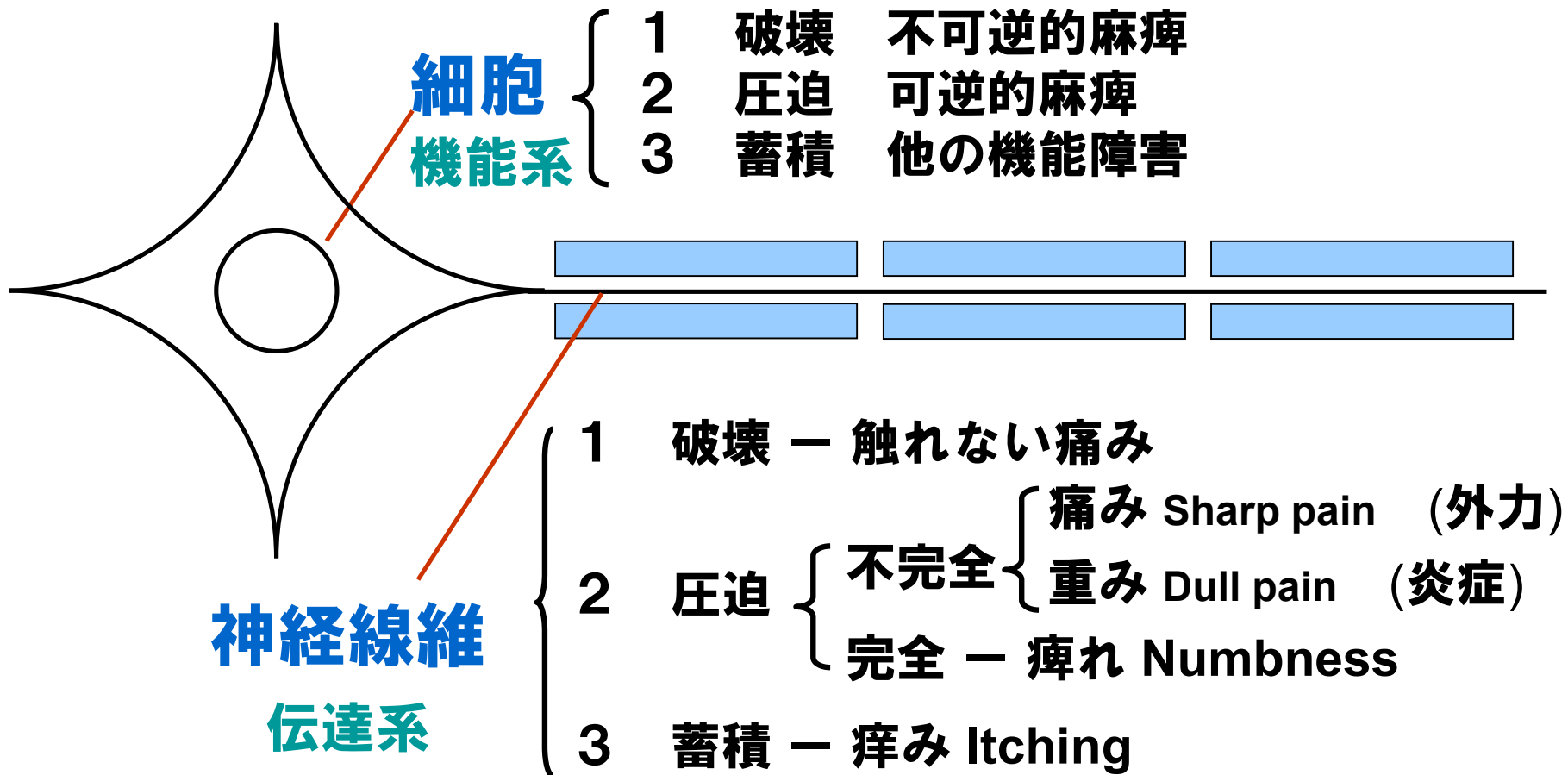
**JMAJ**

一般社団法人 日本遠絡統合医学会

# 遠絡八卦圖


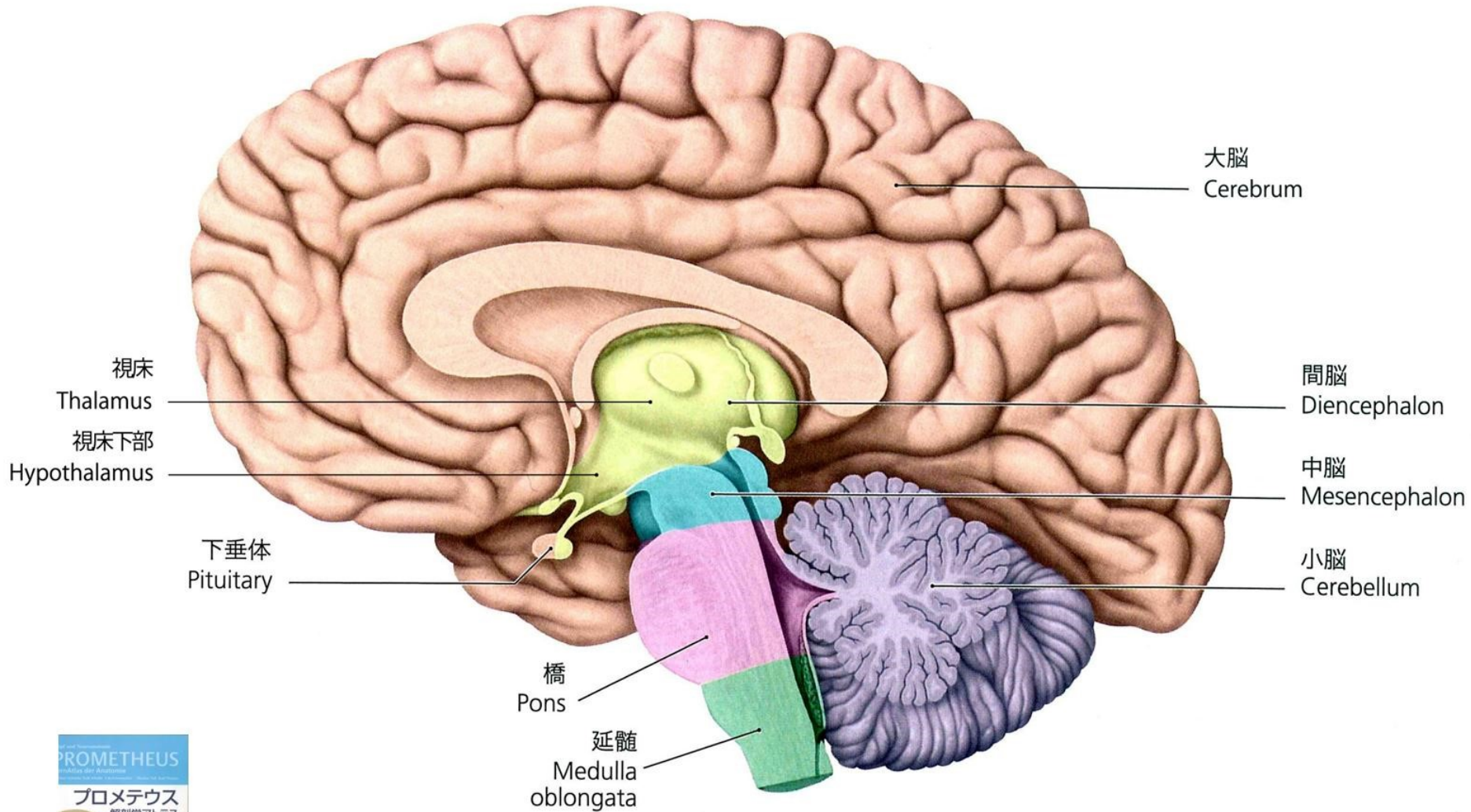


# 細胞と神経線維の症状分類


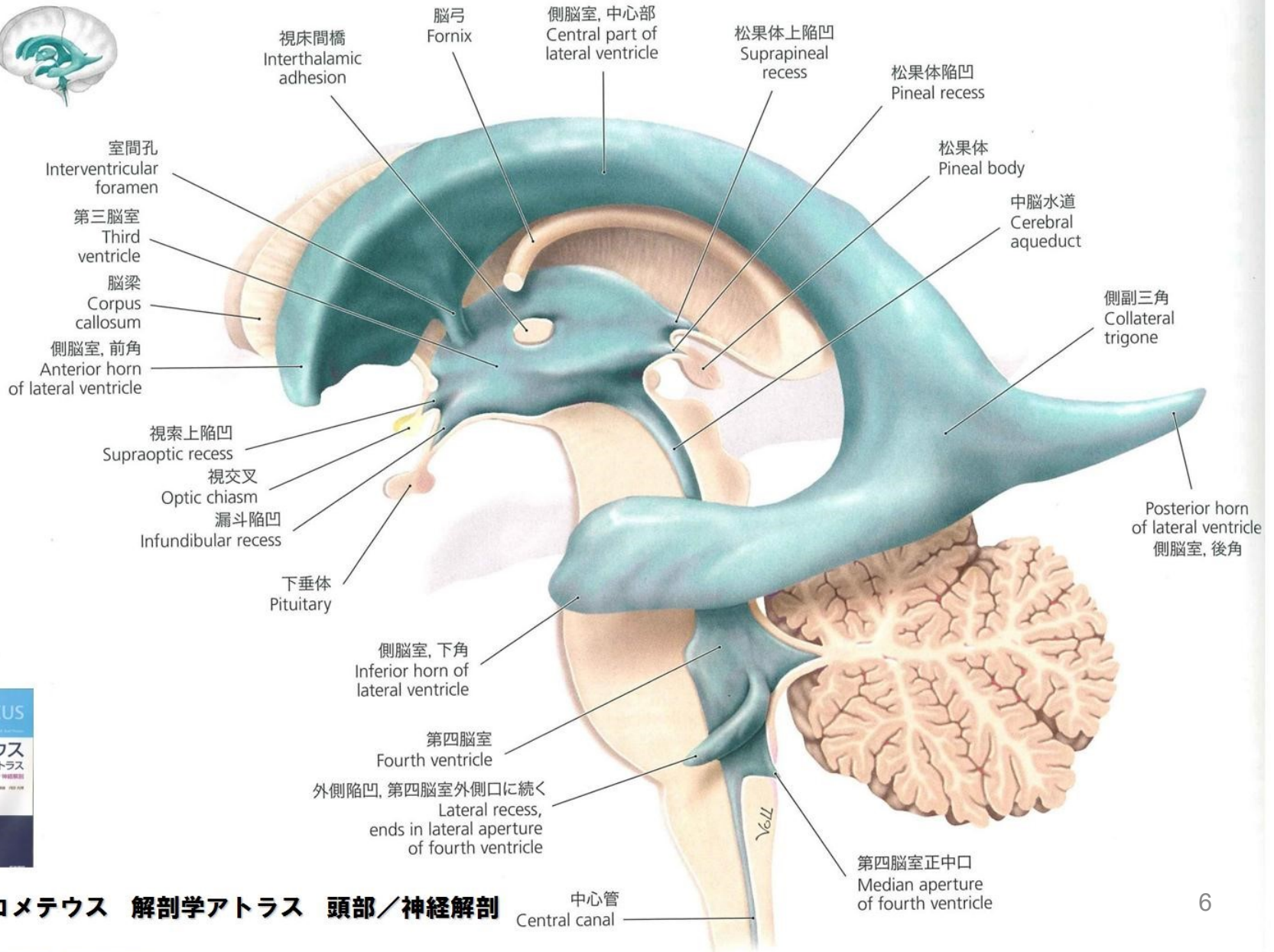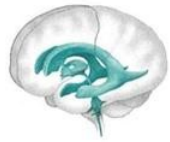


# 感覚別の障害状況

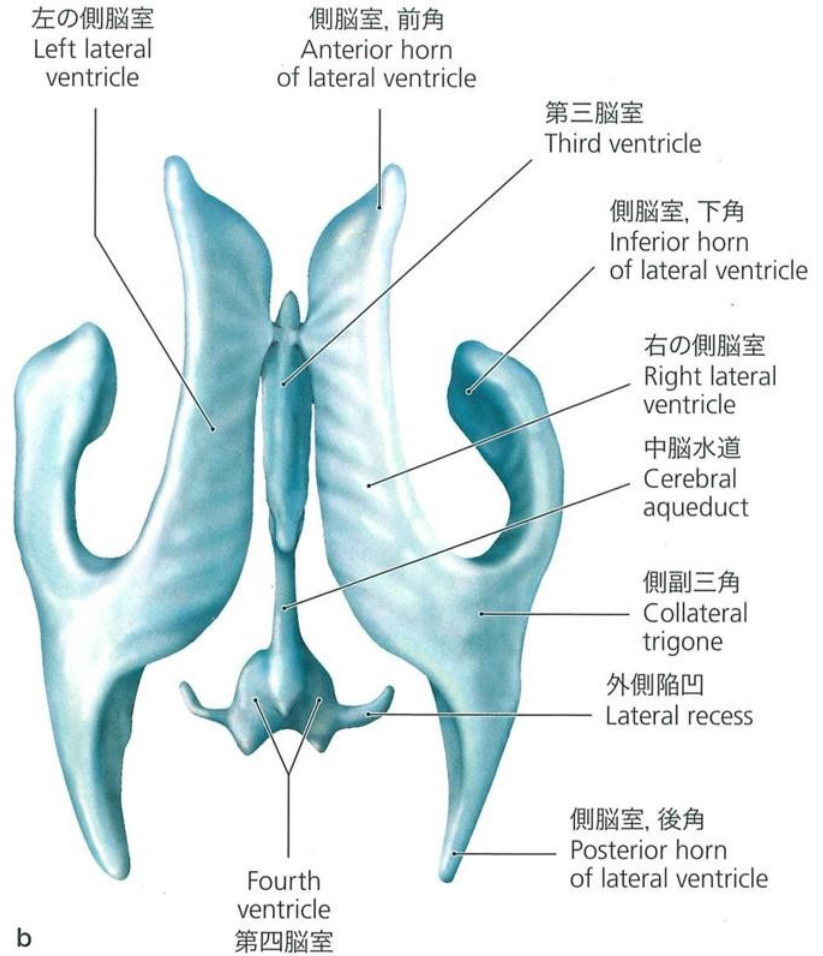
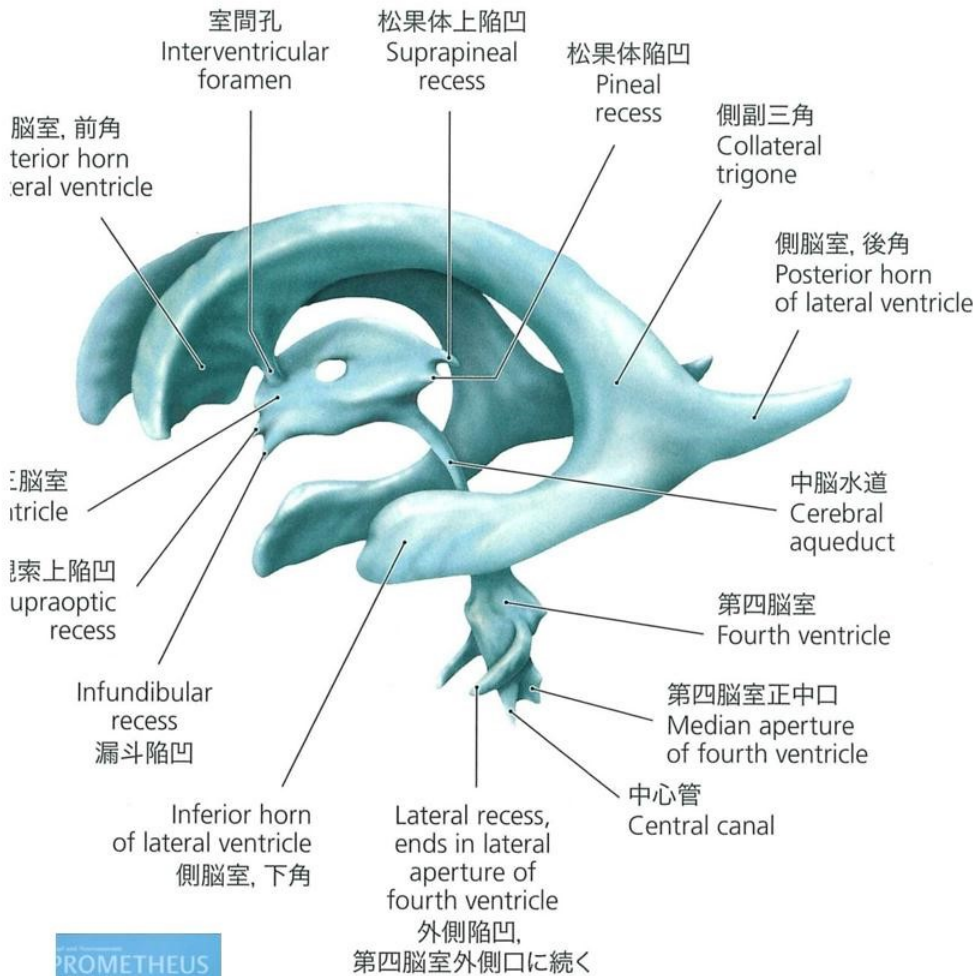
|        |     | 完全麻痺 | 麻痺 | 触れない<br>痛み | 痛み | 重み | 痺れ | 痒み |
|--------|-----|------|----|------------|----|----|----|----|
| 表在感覚神経 | 痛覚  | ↓    | ↓  | ↑          | ↑  | ↑  |    |    |
|        | 温度覚 | ↓    | ↓  | ↑          | ↑  | ↑  |    |    |
|        | 触覚  | ↓    | ↓  | ↓          |    |    | ↓  | ↑  |
|        | 圧迫覚 | ↓    | ↓  | ↓          |    |    | ↓  | ↑  |
| 深部感覚神経 |     | ↓    |    |            |    |    |    |    |
|        |     |      |    |            |    |    |    |    |
| 運動     |     | ↓    | ↓  |            |    |    |    |    |

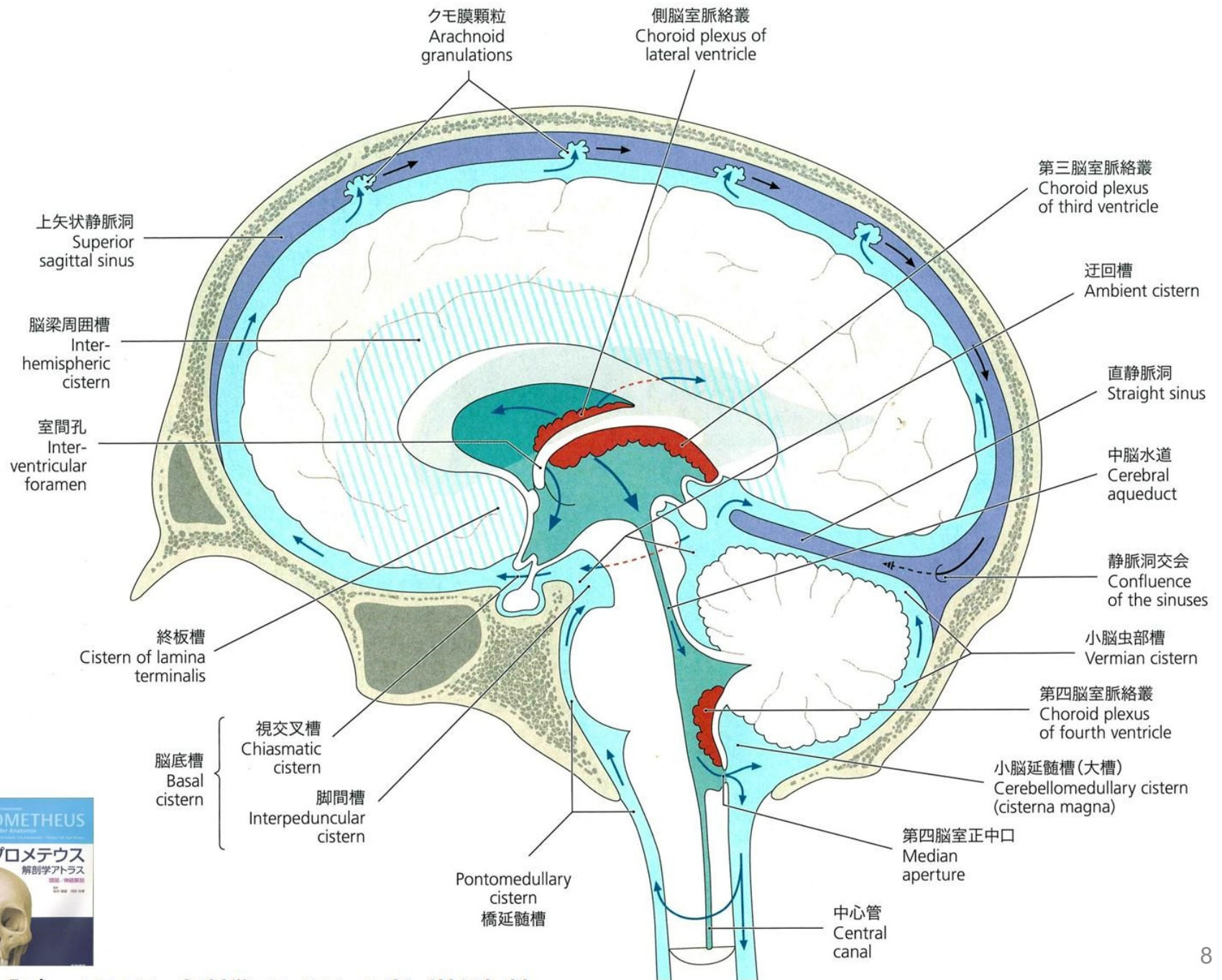


# 脳室系



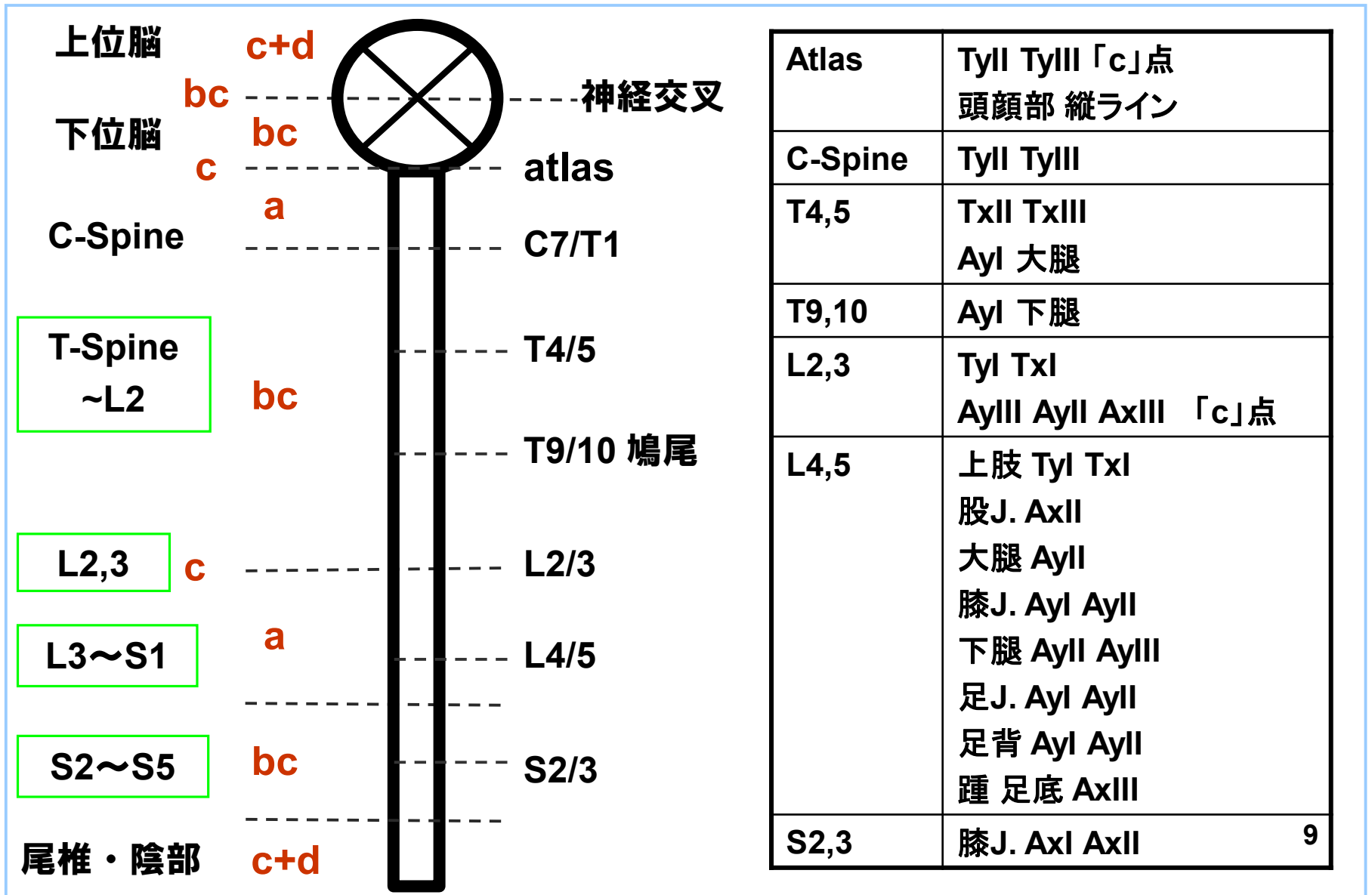
# 脳室系







# Spinal Cord の支配部位



# 症例検討 1

## 部位別

# 症例1

## 〈主訴〉 両膝の痛み

**1年前に突然両膝に痛みが発生。  
立ち上がる度に両膝に痛みを感じた。**

**数か月後、起床時に両手指の腫れ(第2指)が発生。指を曲げると痛みがある。**

# 症例2

## 〈主訴〉 右膝の痛み(Ayl)

**幼少時から** 立っていると右膝蓋骨が脱臼しそうな違和感を感じた。

**数ヶ月前** 階段の上りで右膝蓋骨が脱臼した感じがする。  
**その夜から** 激しい痛みが発生し、右膝に水が溜まってきた。  
**翌日** 整形外科を受診し、保存的に経過観察。  
しばらくして水が溜まる症状と痛みが改善された。

**数日前に** 再び右膝蓋骨が脱臼しそうな違和感を感じ、痛みが増悪した。  
病院で治療を受けたが改善しない。

# 症例 3

## 〈主訴〉 左踵痛

**以前から** 時々左踵痛が発生していた。  
**半年前から** 痛みが増悪。  
**3ヶ月前から** ほぼ毎日痛みがあった。テニスをした翌朝は安静時でも激しい痛みが発生した。

**現在** 整形外科では、踵の骨棘と診断。  
塗布薬と免荷を試みるが症状の改善がなかった。

右足趾のつけね(AxIII)の痛み。  
右肘(TyI)の痛み。

# 症例4

〈主訴〉 右アキレス腱付着部の痛み

**2週間前から**

歩行時に右アキレス腱付着部の痛みが発生。  
湿布で一時的に痛み改善。

**数日後**

痛みは続いているが、湿布を貼っても効果がなくなかった。

# 症例5

**〈主訴〉 右上肢の痛みと痺れ(Tyl、Txl)**

**1ヶ月前** 右上肢に痺れが発生(特に夜間)。  
自己マッサージで軽減したが、肩関節・肘関節  
に重みが残った。

**現在** 朝方、右上肢に痛みと痺れが発生し目が覚めた。  
右肩、右肘の鈍痛(Tyl、Txl)  
右手首から第一指の痺れ。

# 症例 6

## 〈主訴〉 右下腿部の痺れ

**1年4ヶ月前** ゴルフ中に腰から右大腿(AyII)に痛み、右下腿(AyI)に痺れが発生。整形外科で軽度ヘルニアと診断。

**1年前** 3ヶ月の牽引療法を継続。  
腰部と右側大腿部(AyII)の痛みは改善。  
右下腿部の痺れ(AyI)は改善なし。

**半年前** 痺れの改善がなく牽引療法を中止。

**現在** 右下腿部の痺れ(AyI)  
左肘痛(TxIII)



# 症例 7

## 〈主訴〉 右下肢痛

妊娠初期の女性

**2ヶ月前** 転倒して右足首を捻挫

**その後** 右坐骨部から大腿・下腿外側と足趾付け根、踵の痛み。  
体重をかけると足首と踵に激しい痛みが発生。  
痛みの部位が一定しない。

整形外科では捻挫によるType I CRPSと診断。  
大学病院では腰椎すべり症が原因と診断。  
いずれも鎮痛剤を服用したが、効果がない。

**現在** 右坐骨部痛、大腿部痛(AyII)、下腿部痛(AyII、AyIII)  
足首痛(AyI、AyII)、足趾つけねの痛み、踵痛

# 症例 8

## 〈主訴〉 右肩関節痛

20歳 生理痛

26歳 冷え性

36歳 卵巣嚢腫

50歳 下痢しやすい

56歳 腰痛

58歳

6ヶ月 右肘痛発症(Tyl) 他院でテニス肘と診断。

7ヶ月 右肩痛発症(Tyl・Txl)

## その他の症状

右踵痛（起床時が特に痛い、裸足で歩けない）

背診:L2～S1



# 症例検討 2

## 総合症例

# 症例1 79歳 女性

## 〈主訴〉 帯状疱疹後神経痛

小児期 手指のしもやけ

15歳 甲状腺腫大

52歳 糖尿病

65歳 不眠症

71歳 緑内障

72歳 不安定狭心症

75歳 胃炎

大腸ポリープ

76歳 9/10 左上腕～肘(TxIII)、心窩～左側胸部に痛み

9/23 同部位に水疱出現 服薬するが神経痛残存

現在 心窩部から側胸部にうねるような鈍痛  
左側胸部～背部表面のヒリヒリする痛み

# 症例 2 60歳 女性

## 〈主訴〉 顔の痛みと痺れ

59歳 甲状腺腫

60歳 10/23

急に激しい頭痛

右頭部～顔面部帯状疱疹(Ayll、Ayl) → 入院加療

初診時 右顔面部の痛み(右目周囲～下顎)

右顔面の痺れ(顔全体)

舌の痺れ

右目閉眼不能

耳の後ろの痛み

# 症例 3 38歳 女性

## 〈主訴〉 陰部痛、大腿部痛

高校生から  
25歳

肩凝り

伝染性単核球症で入院

左足趾足底面に時々痺れが発生。

30歳

左足関節捻挫

座位時、急に陰部から両大腿後面・内側面にピリピリとした痛みが発生。

33歳から

腰痛が発生。改善と悪化を繰り返している。

36歳

左膝痛 (Axl) が発生。

1ヶ月前より

腰痛増悪 (左>右)

初診時

30歳から座位で発生する陰部から両大腿部の痛みが続いている。

# 症例 4 79歳 男性

## 〈主訴〉 腰痛 前立腺癌

- 3歳 肺炎
- 18歳 腹膜炎
- 30歳 交通事故 → 鎖骨骨折、頭部打撲
- 36歳 前立腺腫大
- 50歳 腰痛(右AyIII)、右膝痛(AyI)、両肩のこり
- 62歳 喘息
- 75歳 便秘
- 77歳 左肩関節痛(TyI、TxI)
- 78歳 尿検査 PSA 7.4 → 生検にて前立腺癌のDx

背部診:仙椎～尾椎部に陥凹

# 症例 5 44歳 男性

## 〈主訴〉 両肩関節痛

- 19歳** バイクで転倒し、右肩鎖関節脱臼  
⇒1年後、運動機能回復の為に手術
- 40歳** 原因なく、左肩関節痛が発生 (TxI、TyI)  
左上腕痛発生 (TyI) ⇒整形外科にて四十肩と診断
- 44歳** 左肩痛、続いて右肩痛が発生  
X-P正常、血液検査RA(－)、注射するも改善なし  
両肩関節ともに運動時痛あり (TxIII, TxII, TxI, TyI) 増悪傾向  
時々腰痛が発生  
左膝後面痛  
頸部両側とも軽度痛み

背部診: T3～T9、L2～S1 側彎



# 症例 6 32歳 男性

〈主訴〉 手指の痺れと下肢の痛み、痺れ

|       |                        |
|-------|------------------------|
| 幼少時より | 下痢し易い                  |
| 7歳    | 土手で転倒、頭部打撲             |
| 31歳2月 | 両踵痛が発生                 |
| 31歳3月 | 転倒し、右頸部を痛めた            |
|       | 右上肢鈍痛が発生(TyII、TyIII)   |
| 現在    | 右第3～5手指に痺れ(TyII、TyIII) |
|       | 右坐骨部痛(AyII)            |
|       | 右大腿～趾の痺れ(AyII、AyIII)   |
|       | 右足趾の付け根の痛み(AxIII)      |
|       | 冷え症                    |
|       | 肩こり、頸後屈困難              |
|       | 目が疲れやすい                |
|       | 下腹部の張り                 |

# 症例 7 84歳 女性

〈主訴〉 手指の痺れ、下肢の痛み

20代 肩こり  
35歳 卵巣肥大  
40代 アレルギー (青魚、金属)  
60代 腰痛  
68歳 大腸ポリープ ope  
79歳 右眼 黄斑変性症 ope  
83歳 右大腿骨骨折

現在

両手指先端の痺れ (ゴワゴワ感) 発生  
物を飲み込む時にひっかかる  
咳き込みやすい  
頸後屈困難  
右坐骨部痛 (Ayll)  
右大腿部前面痛 (Ayl)  
右足関節痛 (Ayl,Ayll)

# 症例 8 16歳 女性

〈主訴〉 手足の脱力  
下腿の触れない痛み

- 小児期** 風邪をひきやすい
- 12歳** 1月 破傷風の予防接種  
右膝の奥に針で刺すような痛みが発生
- 4月 溶連菌の数値が高い(症状は風邪程度)  
頭痛  
両大腿(AyII)～ふくらはぎ(AyII、AyIII)に触れない痛み
- 6月 咽頭痛
- 13歳** 10月 膝痛、下肢痛、頭痛が改善、
- 14歳** 1月 急に足に力が入らなくなり歩行困難
- 4月 階段で転倒して左足首捻挫  
左ふくらはぎ(AyII、AyIII)、足首(AyII)に触れない痛み
- 16歳** 両足の脱力、立ち上がれない  
両手の脱力、腕を持ち上げられない  
両肩のこり

# 症例 9 70歳 女性

〈主訴〉 四肢、体幹の震え  
両下肢痛

- 30歳 両下肢冷え性
- 40歳 両側ドライアイ
- 57歳 手の脱力感、握力低下、左手の振るえ
- 58歳 四肢、体幹の震えが出現  
→パーキンソン病Dx 服薬で少し改善
- 60歳 嗅覚が弱くなる  
右坐骨神経痛
- 65歳 歩行時のふらつき  
片手で茶碗が持ちにくい
- 68歳 高血圧
- 70歳 両坐骨部痛、両下腿外側の痛みと痺れ

# 症例 10 86歳 男性

〈主訴〉 両足底の灼熱感、両手足の痺れ、痛み

40代 腰痛  
50代 左顔面神経麻痺  
70歳 糖尿病  
79歳 大腸癌  
80歳 肝転移  
83歳 舌痛  
85歳 腰部脊柱管狭窄症ope → 下肢症状改善せず  
現在 両足底の灼熱感  
両下腿の痺れ、痛み(AyIII、AyII、AyI)  
両手背の痺れ(TyII、TyIII)  
両手掌の痺れ(TxII、TxIII)  
両手指痛(TyII、TyIII)  
便秘、Dry Mouth、Dry Eye、緑内障

# 症例 11 50歳 女性

## 〈主訴〉 腰痛、肩関節痛

- 20歳 肩こり
- 30代 花粉症
- 46歳 胆嚢摘出手術（腹腔鏡）  
冷え症
- 47歳 頸・胸背部痛（特に前面）発生
- 48歳 睡眠障害（眠りが浅い）
- 50歳 腰痛（半年で2～3回強い重い痛み発生）  
頸・胸背部痛（特に前面）  
右肩関節運動時痛（運動制限あり）TxI  
左肩関節安静時痛 TyI,TxI  
両上肢全体の重だるさ

# 症例 12 25歳 男性

〈主訴〉 全身の針を刺すような痛み（上下肢中心）

10代 風邪をひきやすい  
自転車で転倒

21歳 交通事故

22歳 交通事故

23歳 右手PIP関節の痛み

25歳 全身の痛み発生 MRI 異常なし  
Xp ストレートネック  
→線維筋痛症類似疾患と診断

現在 全身の針を刺すような痛み(主に両手足)